

ДАННЫЕ ЭЛЕКТРОКАРДИОГРАФИЧЕСКОГО ИССЛЕДОВАНИЯ

Тип ЭКГ: левожелудочковый, правожелудочковый, лежа-
щее сердце, срединное сердце

Ритм синусовый Частота сокращений 59-61 в 1

Интервал P - Q = 0,20" (норма до 0,18')

Интервал QRS = 0,08" (норма до 0,09')

QRS I, II, III, IV, деформирован, нет волн. дельта

Зубец P I _____ P II _____ P III _____

R (S) T сегмент I, II, III, IV приподнят, опущен, изоэлектричен

Зубец TI _____ TII _____ TIII _____ TIV _____

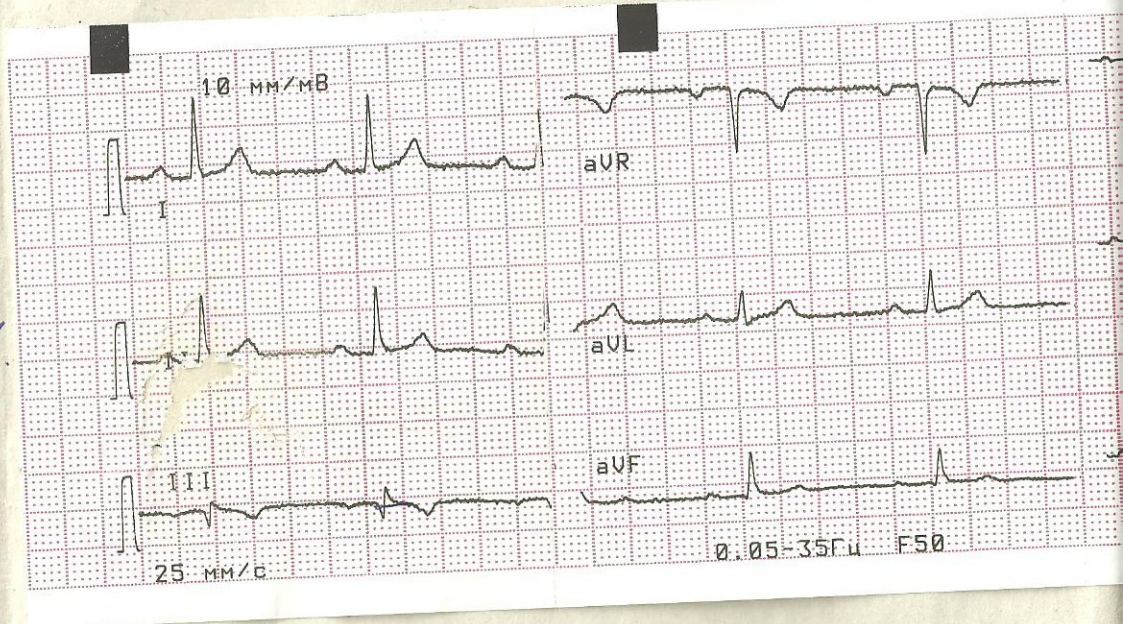
Продолжительность систолы QRST = 0,38"

Заключение

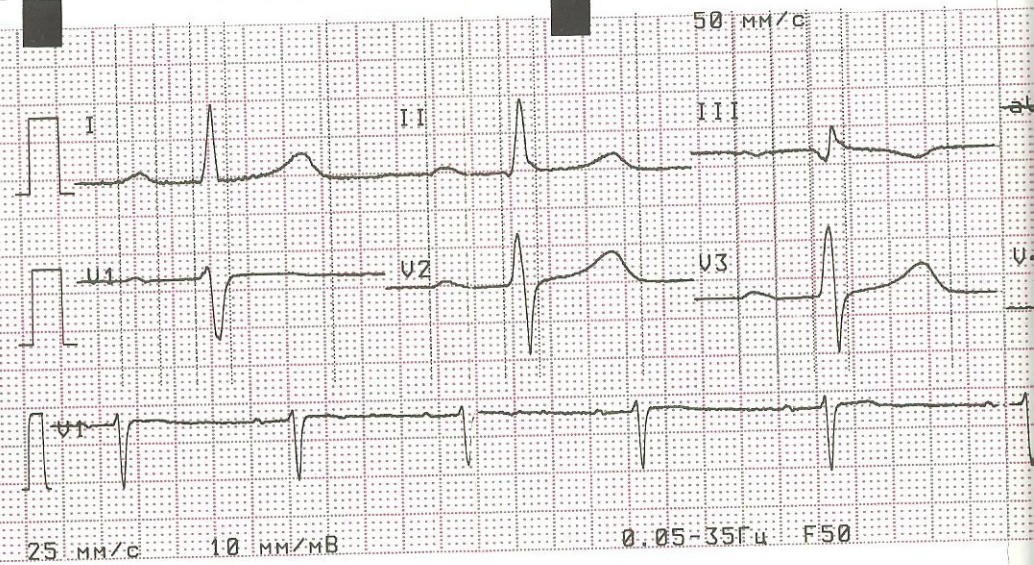
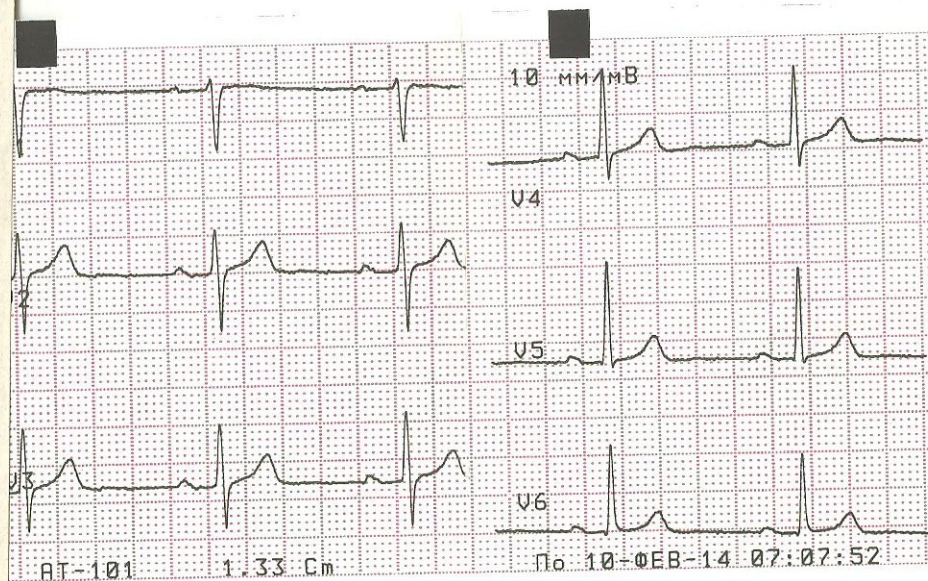
Синусовый ритм и синус
сопут. брадикардия. Для
малого повышения
ЭС. Умеренное изме-
нение миокарда

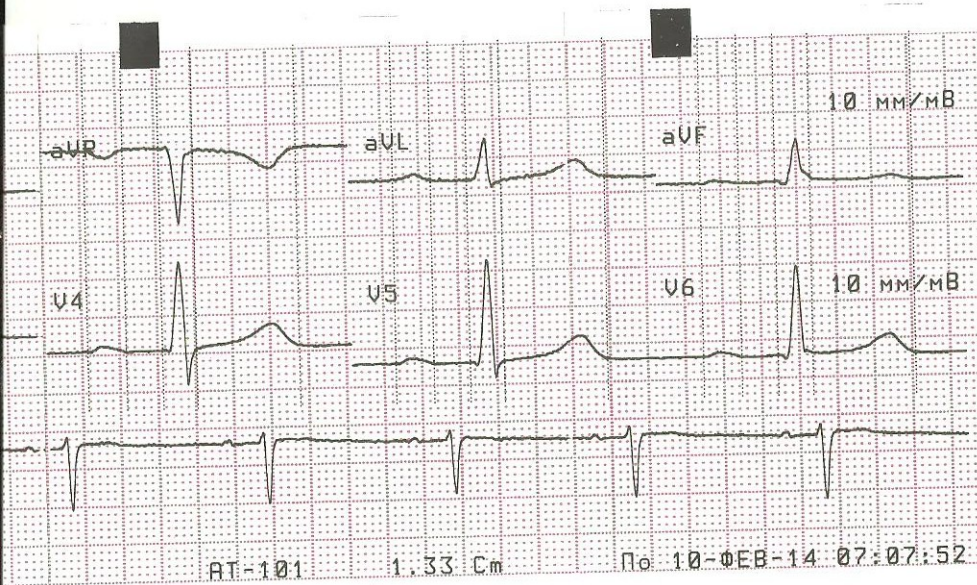
Иванов

Зав. электрокардиографическим кабинетом



3-136





Ф.И.О.:

Код:

Справ-Но.:

Дата:

Возраст:

Пол:

Рост:

Вес:

АД:

Мед:

АТ-101

см

кг

ммРт

1.33 См

ЧСС 61 /min

Интервалы:

RR 989 мс

P 102 мс

PR 198 мс

QRS 92 мс

QT 366 мс

QTc 370 мс

Оси:

P 17

QRS 26

T 8

P (II) 0.09 мВ

S (V1) -0.81 мВ

R (V5) 1.35 мВ

Sokol. 2.27 мВ

По 10-ФЕВ-14 07:07:52

СИН

НАР

3

ПРЕ

5.78

АТ-

Ф.И.О.:

Код:

Справ-№.:

Дата:

Возраст:

Пол:

Рост : см

Вес : кг

АД: ммРт

Мед:

АТ-101 1.33 см

ЧСС 61 /min

Интервалы:

RR 989 мс

P 102 мс

PR 198 мс

QRS 92 мс

QT 366 мс

QTc 370 мс

Дси:

P 17

QRS 26

T 8

P (II) 0.09 мВ

S (V1) -0.81 мВ

R (V5) 1.35 мВ

Sokol. 2.27 мВ

По 10-ФЕВ-14 07:07:52

СИНУСОВЫЙ РИТМ

НАРУШЕНИЕ ФОРМЫ QRS(T)

~~ЗАДН. ПОВРЕЖДЕНИЕ МИОКАРДА~~

ПРЕДПОЛОЖИТЕЛЬНО

5.78

НЕПОДТВЕРЖДЕННЫЙ ОТЧЕТ

АТ-101 1.33 см

По 10-ФЕВ-14 07:07:52